



**16^e Journée
Scientifique conjointe
du Groupe de Recherche
sur le PSORIASIS
et du Groupe HS France**

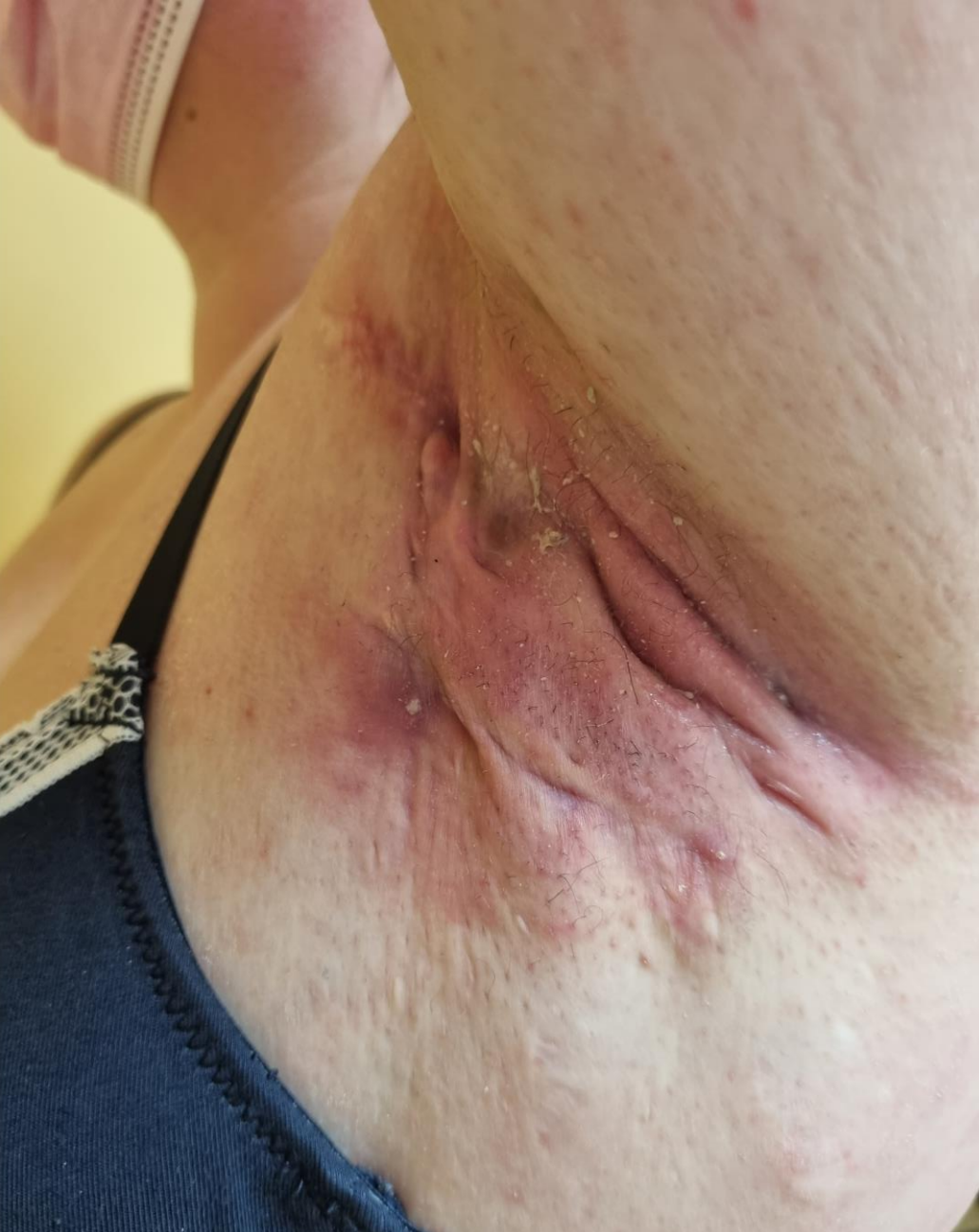Vendredi 7 octobre 2022

Espace du Centenaire
Maison de la RATP – Paris

Des cicatrices récalcitrantes



Marine Chastagner
Interne de 8^{ème} semestre
Service du Pr Jullien, Hôpital Edouard Herriot, Lyon

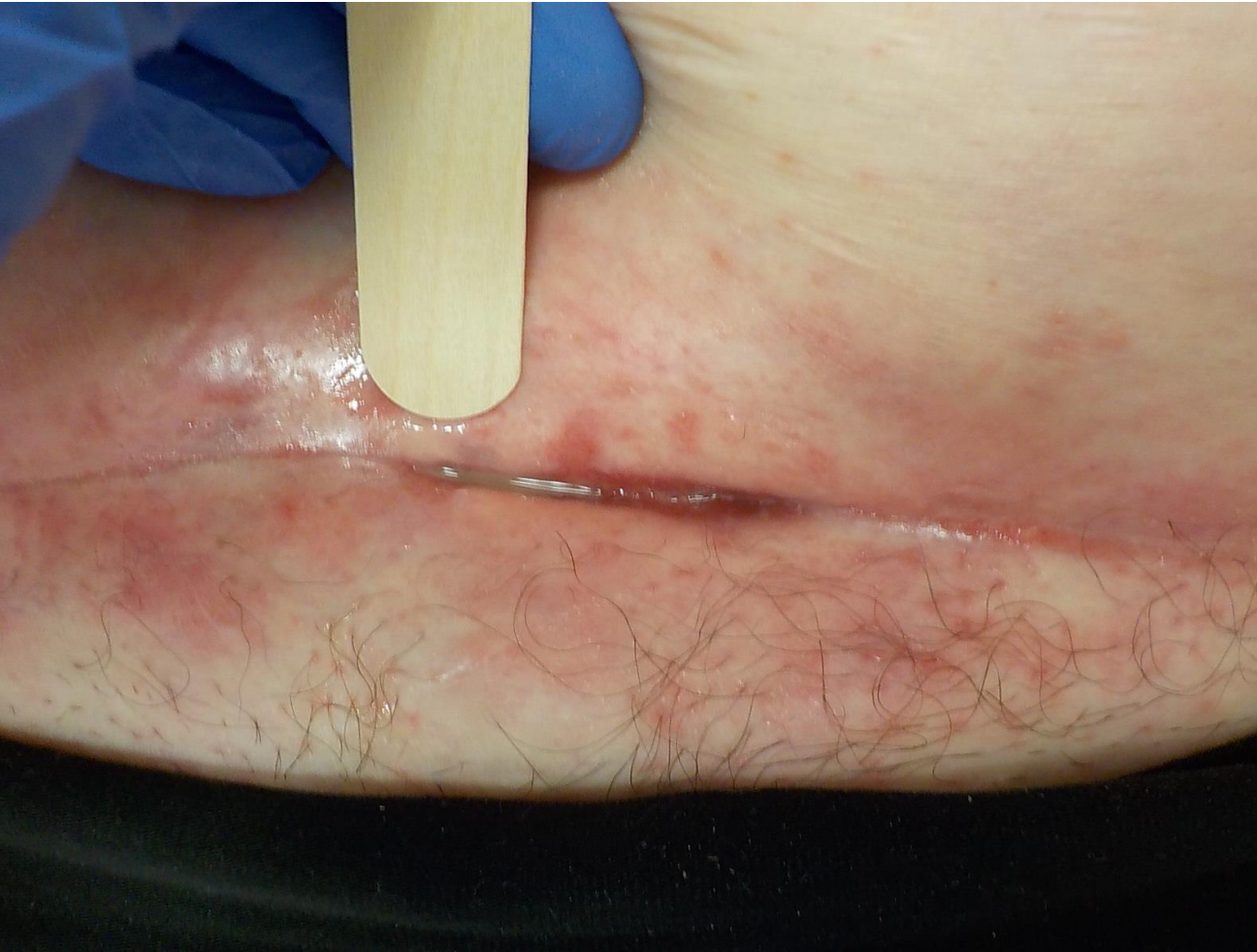


- Patiente de 36 ans
- Pas d'antécédent, pas de traitement
- Abscesses axillaires et inguinaux à répétition, sans diagnostic posé
- Césarienne en Août 2021 avec désunion de la cicatrice à J15, reprise en Octobre 2021 avec nouvelle désunion à J15
- Pas de cicatrisation obtenue depuis
- 60 séances de caisson hyperbare
- 6 mois d'arrêt de travail

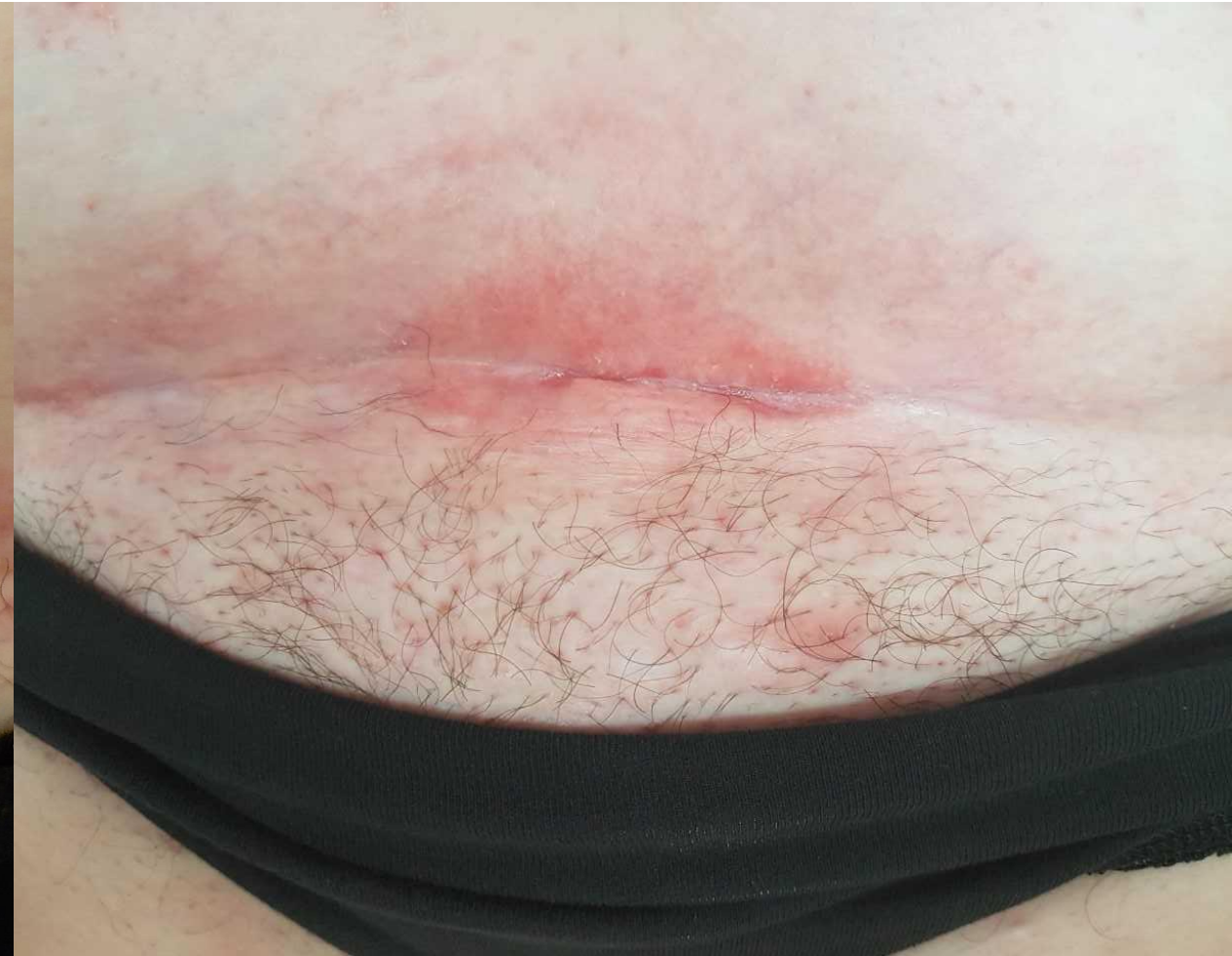Diagnostic d'une hidradénite suppurée stade III refined Hurley



Début d'un traitement par HUMIRA 160mg à S0 puis 80mg/15 jours
le 05/05/2022 après bilan pré thérapeutique



Cicatrice de césarienne le 05/05/2022

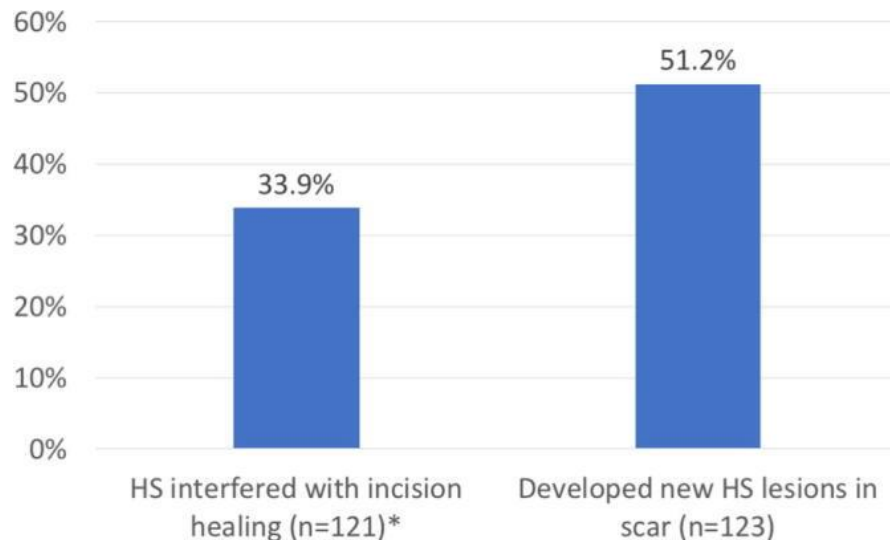


Fermeture complète en 15 jours



Menses, pregnancy, delivery, and menopause in hidradenitis suppurativa: A patient survey

Jennifer M Fernandez ¹, Aleksi J Hendricks ¹, Alyssa M Thompson ¹, Elizabeth M Mata ¹, Erin K Collier ², Tristan R Grogan ³, Vivian Y Shi ⁴, Jennifer L Hsiao ⁵



Accouchement chez patiente avec HS

278 patientes

Multicentrique, 3 centres spécialisés dans l'HS, Etats-Unis

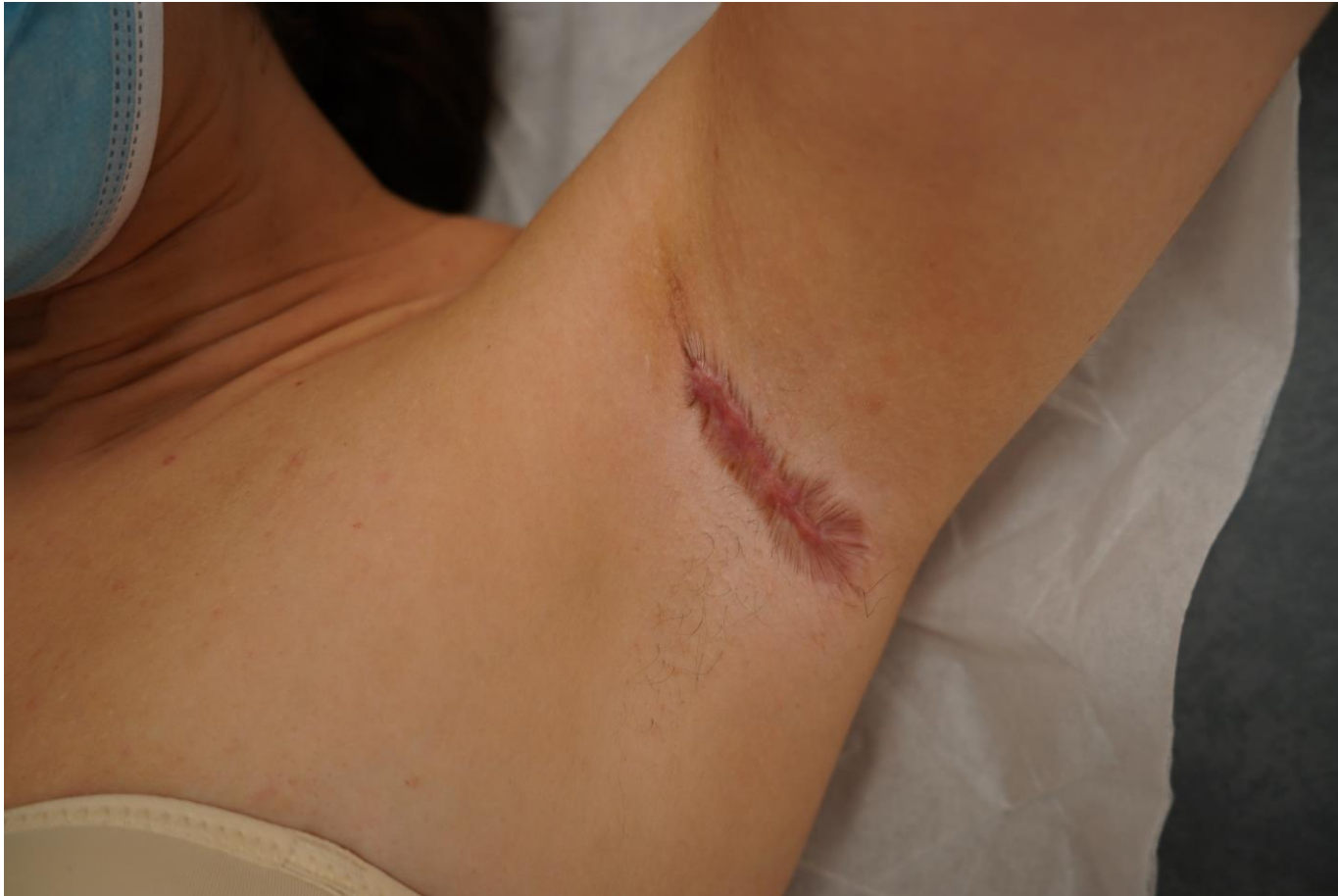Taux de césarienne 44,2% (vs 35% pop générale)

Césarienne pratiquée chez 10 patientes car lésions périnéales d'HS trop importantes

Plus de la moitié des patientes (51,2%) ont développé des lésions d'HS sur la cicatrice de césarienne



Patiente adressée pour retard de cicatrisation de 2 ans suite à une chirurgie d'HS
Cicatrisation complète et rapide en 1 mois après mise sous HUMIRA



- Retard de cicatrisation

Anti-TNF suspectés d'entraîner un retard de cicatrisation mais études récentes plutôt en faveur d'une absence de différence significative

Complications and features after joint surgery in rheumatoid arthritis patients treated with tumour necrosis factor-alpha blockers: perioperative interruption of tumour necrosis factor-alpha blockers decreases complications? Kawakami et al, Rheumatology 2010

Increased risk of post-operative complications in patients with Crohn's disease treated with anti-tumour necrosis factor α agents - a systematic review, El Hussuna et al, Dan Med J 2014

- Exérèse incomplète des lésions d'HS ou nouvelles lésions d'HS sur la cicatrice répondant au traitement par Adalimumab



Adalimumab Induces a Wound Healing Profile in Patients with Hidradenitis Suppurativa by Regulating Macrophage Differentiation and Matrix Metalloproteinase Expression

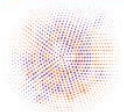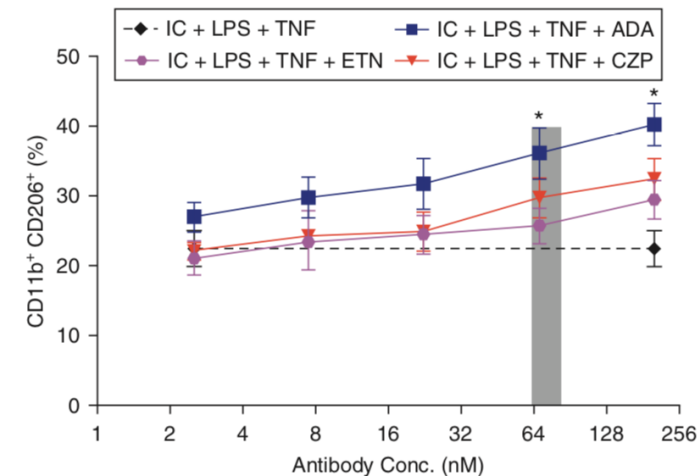
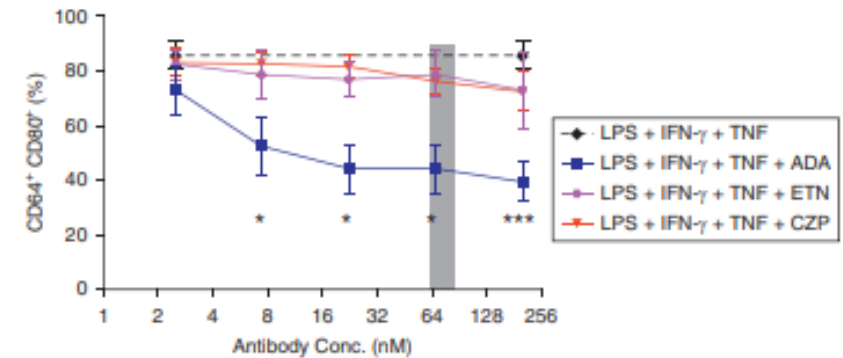
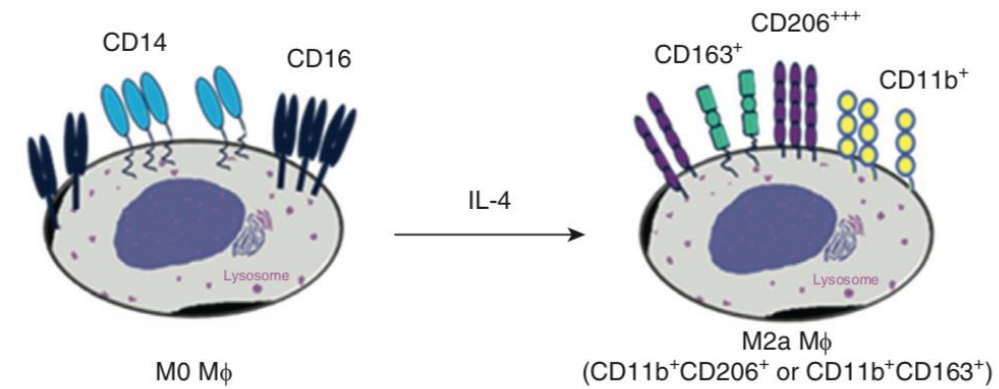
Yonghao Cao¹, Bohdan P. Harvey¹, Feng Hong², Melanie Ruzek³, Jing Wang⁴, Erin R. Murphy⁵ and Zehra Kaymakcalan¹

JID Journal of investigative dermatology 2021

Etude des PBMC de patients HS avec ajout d'anti-TNF

L'Adalimumab entraîne :

- une diminution des macrophages M1 pro-inflammatoire
- une augmentation des macrophages M2 connu pour leur rôle dans la cicatrisation



Adalimumab Induces a Wound Healing Profile in Patients with Hidradenitis Suppurativa by Regulating Macrophage Differentiation and Matrix Metalloproteinase Expression

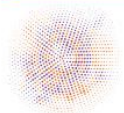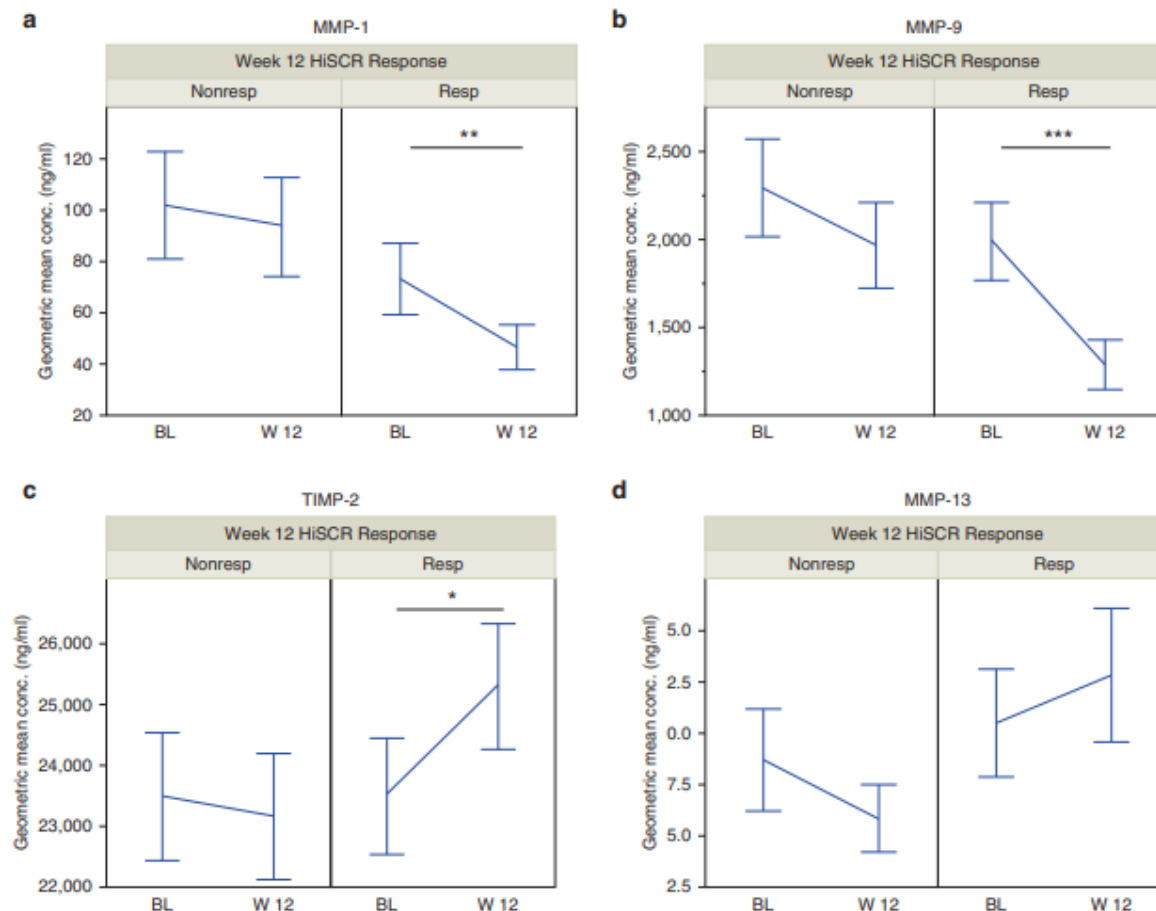
Yonghao Cao¹, Bohdan P. Harvey¹, Feng Hong², Melanie Ruzek³, Jing Wang⁴, Erin R. Murphy⁵ and Zehra Kaymakcalan¹

JID 2021

Basé sur le plasma des patients HS inclus dans l'étude PIONEER

Chez les patients répondeurs à l'Adalimumab:

- Augmentation MMP13 avec rôle pro-cicatrisant
- Diminution des MMP1 et 9, connues pour être responsables d'un retard de cicatrisation



Conclusion

- La survenue de lésions d'HS sur cicatrice est fréquemment rapportée
- L'Adalimumab via la différenciation des macrophages et la diminution des MMP peut entraîner une cicatrisation chez les patients HS
- Appel à cas en vue d'une publication
- -> cas similaires de cicatrisation de patients HS sous Adalimumab ?
- -> marine.chastagner@chu-lyon.fr

